


青春痘的用外治法治療之經驗

〈一〉、前言：青春痘好發於年青的男女性，但間或亦有發生於中年以上的人士者，有少數的人尤其是女性，還症狀一直持續至六十餘歲。究其青春痘發生的原因，按現代醫學的原理認為是內分泌（尤其是男性賀爾蒙）於青春期的後分泌快速增加之故，（此男性賀爾蒙男女皆有）因為賀爾蒙於青春期的後分泌增加，易造成毛孔內部脫皮細胞堆積、皮脂腺分泌皮脂增加而形成粉刺，因卡在毛囊內造成堆積而形成形狀不同的青春痘，若卡在毛囊內的粉刺能即時排除，青春痘就會消失，如果卡在毛囊引起破裂發炎、或化膿而出現紅疹、膿痂、屆時整個顏面就形成潮紅的狀態。依此理論年青人的青春痘絕大部份跟內分泌過於旺盛有絕對的關係，有些年青人的青春痘是與飲食不定、吃過多的油膩、冰冷食物或經常晚睡有關，中年以後所長青春痘，由於內分泌已經低下，就可能跟內分泌不調、腸胃道的異常、情緒緊張、壓力過大、熬夜、不當使用保養品、皮膚清潔不足有關，如若是女性在經前經後青春痘額外增加的話，那就跟內分泌不調有絕對關係了，遇到這種因素引起的青春痘，就要以調整月經使內分泌正常為主要目標才能得到改善。

中醫把本病的辨證論治分為：1、肺熱血熱型。2、脾胃積熱型。3、熱毒型。4、血瘀痰凝型。

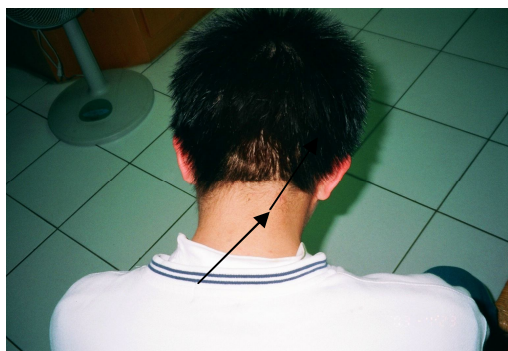〈二〉、案例：我的大兒子在高中時即發現有囊腫性青春痘，治療當時是在自己的診所內，沒有病例，舌淡紅，苔白膩，大便時間不一定，脈浮旋滑。

〈三〉、診療經過：2003年1月20日，因他右後頭部的青春痘已成囊腫型，狀如乒乓球大，其內積有不少膿液，這時如用清熱解毒之劑已緩不濟急，決定用外科手法親手給他劃上一刀，然後再把裏面的黃色膿腫粉刺全部擠出，當時擠出分泌物甚多，還含有惡臭味，一直擠至看到紅色的血方止，消毒後用醫用橡皮筋塞進傷口保持引流(用藥棉紗布亦可)，第四天傷口即全部癒合，治療過程如下，他的同學洪x統也是同樣情形，也在腦後髮際處，也像乒乓球那麼大，毛囊發炎的地方不長毛，屢次求治西醫皮膚科不愈，據言西醫亦只是給藥膏擦而已，因久治無效，他的母親甚為著急，肯求我替他治療，我亦在左項病位處劃上一刀，把膿擠出，沒幾天，腫消泰半，再過不久頭髮也長出來了。像這種膿腫的青春痘，服藥擦藥就已緩不濟急。



上圖為治療前的照片，項後長一膿疱

醫用橡皮筋引流



痊癒時的照片

〈四〉、診治思維：青春痘如若不嚴重，按照一般辨證施治用藥即可，但若發展成毛囊炎且如乒乓球大時，服藥已是緩不濟急，應速施于外科手術為佳，不能一直在方劑上打轉，上例即是最佳證明。

〈五〉、參考文獻：漢方對疑難症之治療《許鴻源 編著》

2012/10/30 宋文靖